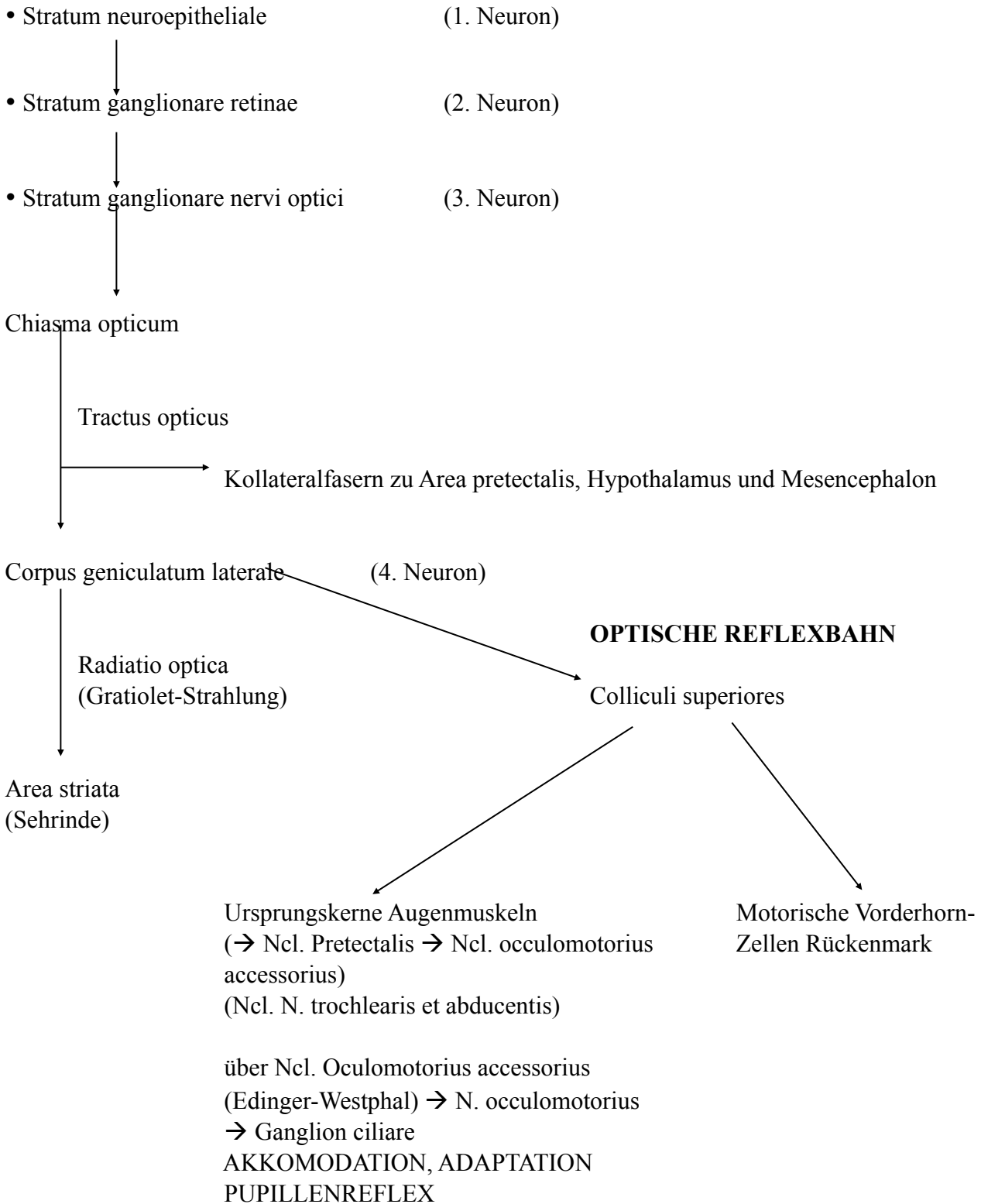


Sehbahn



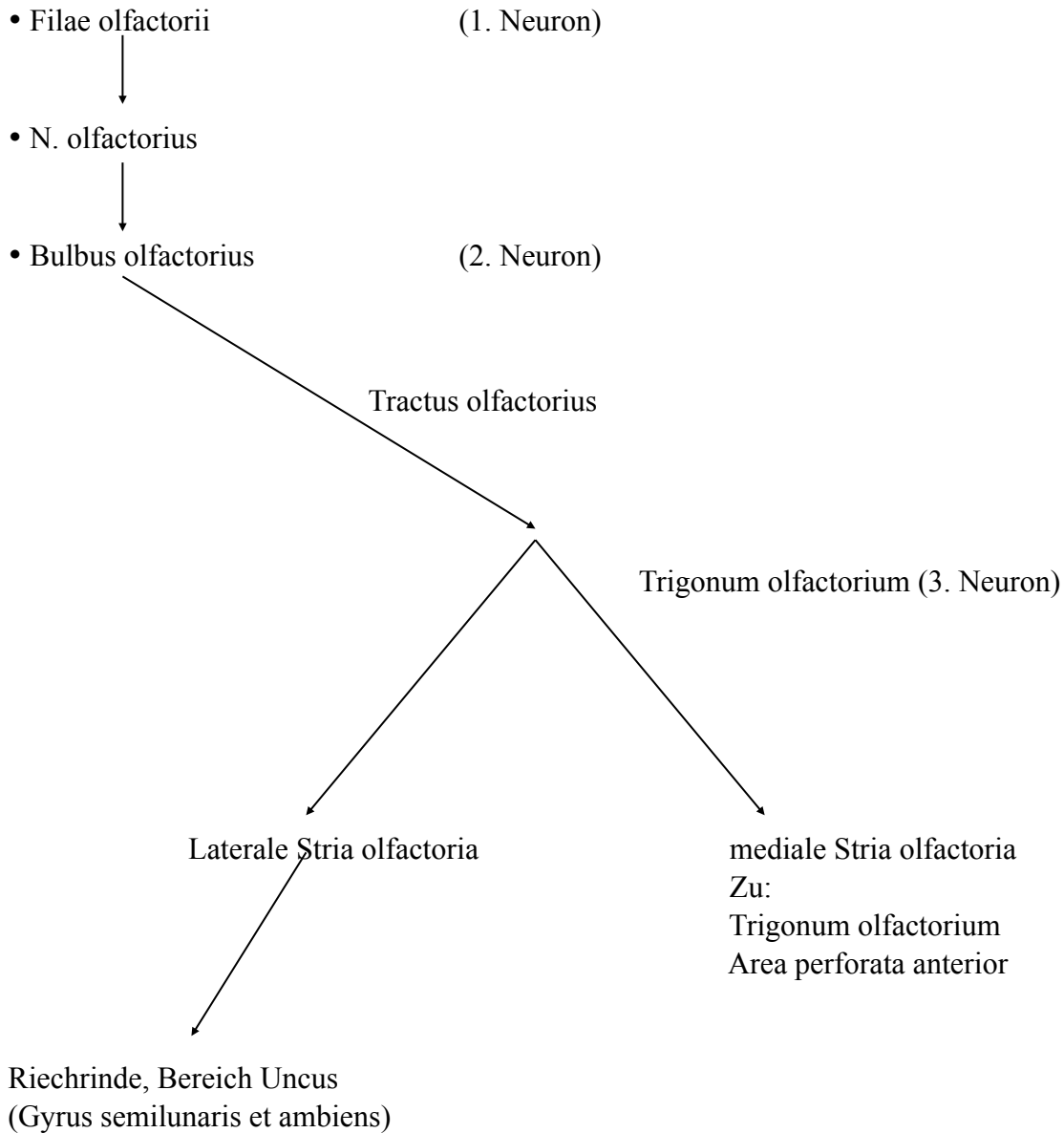
- Läsion N. opticus
→ Amaurose (Auge wird blind)

- Hypophysentumor drückt auf Chiasma opticum (meist medial)
→ Gesichtsfelder der kreuzenden Fasern fallen aus (seitliche Gesichtsfelder)
→ bitemporale/ temporale Hemianopsie

- Aneurysma der A. carotis interna drückt auf Chiasma opticum (meist lateral)
→ zentrale Hemianopsie → seitliche Gesichtsfelder OK

- Unterbrechung Tractus opticus
→ Hemianopsie (Ausfall Gesichtsfeldhälfte)

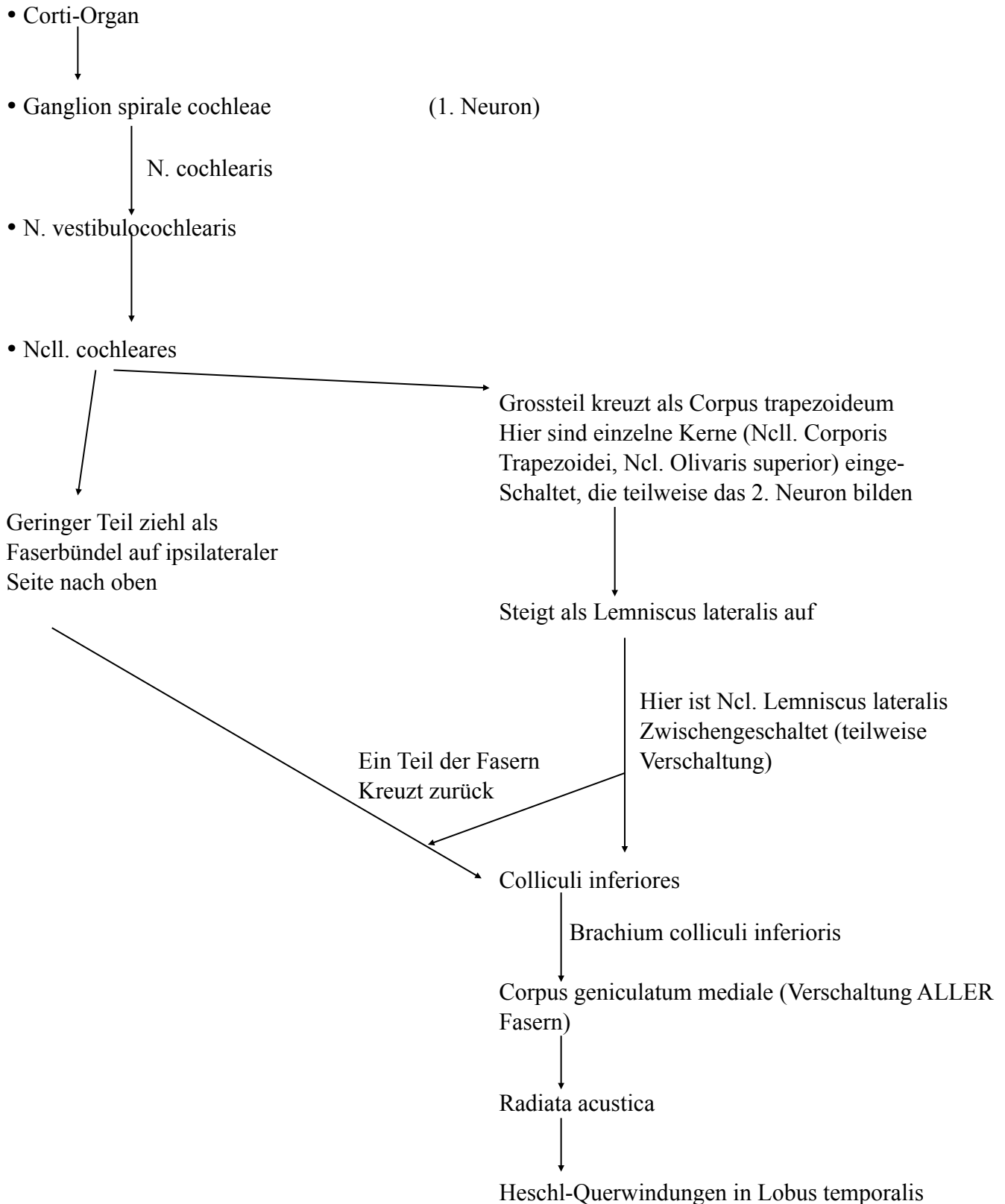
Riechbahn



primäres Riechzentrum: Bulbus et Tractus olfactorius

sekundäres Riechzentrum: Trigonum olfactorium, Substantia perforata anterior

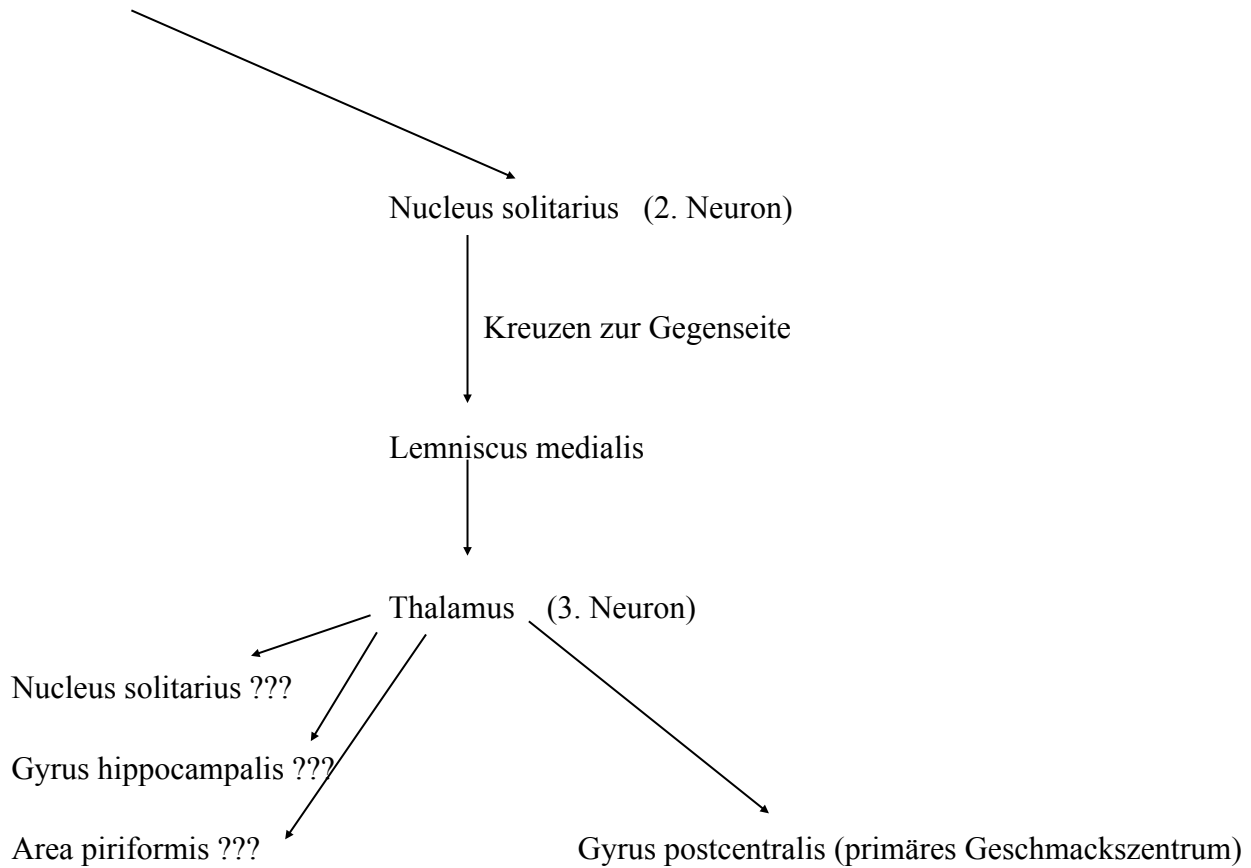
Hörbahn



Geschmacksbahn

Von Geschmacksknospen Weiterleitung über:

- Chorda tympani
- N. glossopharyngeus
- N. vagus



Gleichgewichtsbahn

- Sinneszellen (Sacculus/Utriculus, Cristae ampullares in Bogengängen)

